Aus dem pathologischen Institut der Universität Erlangen.
Direktor: Professor Dr. Eugen Kirch.

Über Karzinome der Parotis.

Inaugural-Dissertation

zur

Erlangung der Doktorwürde

der

Zahnheilkunde

der

hohen medizinischen Fakultät

der

Bayerischen
Friedrich-Alexanders-Universität Erlangen

vorgelegt von

Robert Unbehauen
aus Raindorf (Bayern).

Tag der mündlichen Prüfung: 20. Juni 1930.

1930
Buchdruckerei Karl Döres, Erlangen, Jägerstraße 3
Telefon 2521

30:263

Referent: Professor Dr. Eugen Kirch.

Dekan: Professor Dr. Hermann Wintz.

R. UNIV.
BIBLIOTHEEK
LEIDEN

Die typischen Geschwülste im Bereich der Parotis sind die sogenannten Mischtumoren. Sie sind verhältnismäßig häufig und können sich an sämtlichen Stellen finden, wo Speicheldrüsen vorkommen. Diese „Mischgeschwülste“ sind eine Geschwulstform, über deren Bau und Histiogenese auch heute noch keine Einigkeit erzielt ist. Der strittigste Punkt in der Pathologie der sogenannten Parotis-Mischtumoren ist lange Zeit die Frage gewesen, ob das zellige Geschwulstparenchym bindegewebiger oder epithelialer Herkunft ist. Heute wird die epitheliale Herkunft des Parenchyms fast allgemein anerkannt, sodaß man von „Epitheliom“ spricht.

Grob geschildert ist der Bau dieser „Mischtumoren“ etwa folgender: In einem sehr mannigfachen Stroma finden sich Haufen und Schläuche gebildet von Zellen, die eine längliche ovale bis spindliche Form und nur einen kleinen Protoplasmaleib aufweisen; die Zellform variiert aber etwas, sie kann auch mehr kubisch oder mehr zylindrisch sein. Dieses Paranchym zeigt stellenweise netzartige Züge, an anderen Stellen erscheint es in Gestalt solider Zellzapfen, während wieder an anderen Stellen kugelige und röhrenartige Hohlräume von diesen Zellen umschlossen werden; die Hohlräume sind meist mit einem ziemlich homogenen fein gekörnten oder auch schleimigen Inhalt gefüllt. Das Stroma zeigt die

verschiedenartigsten Bilder. Es besteht aus teils zellreichem, teils zellarmem Bindegewebe; auch finden sich myxom- und chondromartige Partien darin, die stellenweise geradezu das Bild beherrschen können. Andere Stromateile haben hyalines Aussehen. Gelegentlich werden Kalkablagerungen im Stroma beobachtet. Über die myxom- und chondromartigen Partien ist heute die Vorstellung sehr verbreitet, daß es lediglich vorgetäuschte Strukturen seien. So schreiben Siegmund und Weber (20): „Unserer Auffassung nach sind die sogenannten Speicheldrüsen-Mischtumoren ausgereifte, rein epitheliale Neubildungen mit sekretorischen Leistungen der Geschwulstzellen, wobei die epithelialen Abscheidungsprodukte nicht nur zwischen die Geschwulstzellen gelangen, sondern auch vom bindegewebigen Stroma durchwachsen werden, das dabei in eigenartiger charakteristischer Weise zur Quellung gebracht wird". Zur Entstehung knorpelartiger Bilder kommt es, indem das epitheliale Abscheidungsprodukt die zwischen ihm gelegenen Epithelzellen netzartig umschließt, bis sie aus dem Gewebsverband ausgeordnet sind und wie Knorpelkörperchen aussehen.

Makroskopisch stellen sich die Mischgeschwülste als scharf abgegrenzte, von einer bindegewebigen Kapsel umgebene Tumoren dar. Auf dem Durchschnitt besitzen sie einen deutlich lappigen Bau. Auf der Schnittfläche wechseln derbere, fibröse mit weichen glasigen, ja schleimigen Partien ab. Auch knorpelartige Stellen finden sich. Diese als scheinbare Mischgeschwülste imponierenden Epitheliome der Speicheldrüsen verhalten sich in den meisten Fällen gutartig. Was bisher hier ganz allgemein über die Speicheldrüsen-„Mischgeschwülste" gesagt wurde, gilt nun auch im besonderen für diejenigen der Parotis, und lediglich die

Parotis als Geschwulstlokalisation soll uns in vorliegender Arbeit beschäftigen.

Nach F. Stöhr und E. Risak (22), die 71 primäre Geschwülste der Ohrspeicheldrüse zusammenstellten, befanden sich unter diesen 71 Geschwülsten 59 Fälle von sogenannten Mischtumoren. Der daraus abzuleitende Prozentsatz von 83% spricht für die Häufigkeit dieser Tumorart in der Parotis, und das dürfte sich wohl auch im allgemeinen mit den übrigen Erfahrungen decken.

Bösartige Geschwülste der Parotis treten demgegenüber an Häufigkeit entschieden zurück. Literaturangaben früherer Autoren können heute nicht mehr als einwandfrei bezeichnet werden, da sie teilweise die sogenannten Mischgeschwülste unter dem Namen Sarkom oder Karzinom oder Endothelium führen. Man findet in früheren Arbeiten den Namen: Myxochondrosarkom oder Chondromyxofibroendotheliom und ähnliche sehr häufig, je nach der Einstellung des jeweiligen Untersuchers zu diesen Geschwülsten.

Die vorliegende Arbeit soll sich nun speziell mit den Karzinomen der Parotis befassen. Es soll dies an Hand von drei Fällen aus dem Erlanger Pathologischen Institut auf Veranlassung von Prof. Dr. Eugen Kirch geschehen. Neuere in der Literatur veröffentlichte Fälle, soweit sie gesichert erscheinen, sollen hinzu genommen werden.

Unter den primären bösartigen Geschwülsten der Parotis stehen die Karzinome an erster Stelle. Unter einem primären Karzinom der Parotis verstehen wir ein Karzinom, das von vornherein als solches in der Parotis selbst entstanden ist. Es finden sich nämlich auch Karzinome in der Ohrspeicheldrüse, die sich

erst nachträglich aus einem gutartigen Epitheliom entwickelt haben. Letztere werde ich sekundäre Karzinome oder krebsig umgewandelte „Mischgeschwülste“ nennen. Die Literatur kennt Fälle, wo das Karzinom sowohl als Teil eines Mischtumors in Erscheinung trat als auch als Rezidiv einem primären „Mischtumor“ folgte. Es handelt sich bei den sekundären Karzinomen um zunächst langsam wachsende ausgereifte Epitheliome der obengeschilderten Art, die plötzlich in ein ungeordnetes infiltrierendes und destruierendes Wachstum übergehen können und die auch Metastasen setzen. Bei den gewöhnlichen Tumoren der Parotis, die plötzlich schneller wachsen, die nach Durchbruch ihrer Kapsel infiltrierend in die Umgebung eindringen, handelt es sich nach Hinsbergs Arbeit (10) lediglich um ein Wuchern der Epithelien dieser Tumoren, also um einen Übergang in Karzinom. Als klinisches Zeichen gilt dabei: der Tumor ist nicht mehr verschieblich, er wächst infiltrierend, seine Kapsel ist durchbrochen.

Gehen wir nun zur Besprechung der einzelnen Fälle über. Dank dem liebenswürdigen Entgegenkommen des (inzwischen leider allzufrüh verstorbenen) Herrn Dr. Emil Müller, Bezirkskrankenhaus Gunzenhausen, bin ich in der Lage krankengeschichtliche Daten zu Fall 1 zu geben.

Fall 1.

W. B. Arbeitersfrau, 52 Jahre. Am 17. September 1928 kam die Patientin zum erstenmal zu Dr. M., der eine damals ungefähr pflaumengroße Geschwulst der Parotis feststellte. Es bestand eine Facialislähmung. Das linke Auge konnte nicht geschlossen werden, der

Mundwinkel hing herab und man hat von Anfang an den Eindruck, daß etwas Bösartiges vorliegt. Ganz allmählich war der Tumor größer geworden. Die regionären Lymphdrüsen waren anfänglich nicht zu tasten. Die Patientin wurde zunächst im September und November 1928 mit Röntgenapparat bestrahlt. Darauf ging die Geschwulst zurück, begann aber bald darauf wieder zu wachsen. Am 23. Januar 1929 entschloß sich die Patientin zur Operation. Der Tumor wurde soweit als möglich von Herrn Dr. M. entfernt und im Erlanger pathologischen Institut von Professor Dr. E. Kirch untersucht und als ein Carcinoma solidum erkannt (Einlauf 116/29). Am 10. Juni 1929 wurde ein kirschkerngroßes Rezidiv, das sich über der Narbe vorfand, neuerdings mit Röntgenstrahlen behandelt. Der Knoten ging auf die Bestrahlung hin prompt zurück. Am 6. Oktober 1929 stellt sich die Patientin wieder vor. Man sieht jetzt einen exulcerierten Tumor von ungefähr Kirschgröße über der Narbe. Außerdem in der Submaxillargegend ein pflaumengroßes Lymphdrüsenpaket. Die Faxialisparese ist total. Herr Dr. M. gibt der Patientin den Rat sich neuerdings operieren zu lassen.

Das mir zur eingehenden Untersuchung überlassene Restmaterial der seinerzeitigen Operation vom 23. 1. 29 ergab folgendes:

Makroskopischer Befund: kirschgroßer umschriebener knotenförmiger Tumor von sehr fester Konsistenz, auf dem Schnitt von weißlich bläulicher Farbe. In der Umgebung Fett- und Parotisgewebe. In dieses eingelagert ein etwa kirschkerngroßer weicher gelber Knoten. (Lymphdrüse-Metastase?).

Mikroskopischer Befund: Auf Grund von Färbungen mit Hämatoxylin-Eosin
nach Van Gieson
mit Mucikarmin
und mit Weigerts Elastin.

Das große knollenförmige Gewebsstück besteht aus hyalin umgewandelten Bindegewebe mit stellenweiser geringer Verkalkung. Eingestreut in das hyaline Bindegewebe liegen kleine Nester und Stränge von Epithelien, wie sie für die Epitheliome typisch sind. Es sind runde bis ovale Zellen mit zentral gelegenem runden, manchmal auch ovalen Kern. Der Protoplasmaleib ist nicht immer deutlich abgegrenzt. Das knollige Gewebstück ist von einer breiten, bindegewebigen Kapsel umgeben, die nach innen zu hyalines Aussehen zeigt, und keine Zellkerne mehr enthält, während in den äußeren Teilen der bindegewebigen Kapsel noch Kerne vorhanden sind. Stellenweise wird die Kapsel von den oben beschriebenen Epithelien durchwachsen. (Abbildung 1). Außerdem sieht man im Bindegewebe der Kapsel geringe Herde entzündlicher zelliger Infiltration. Innerhalb der Kapsel finden sich äußerst zahlreiche elastische Fasern und dickwandige Blutgefäße mit ebenfalls reichlichen elastischen Fasern.

An die Kapsel nach außen anschließend finden wir sichere Epithelien, in Strängen und Nestern angeordnet. Sind sind groß, rund, bis oval, vielfach alveolär zusammengelegt. Ihr Zellkern ist rund und liegt meist zentral. Der Protoplasmaleib ist deutlich abgegrenzt. Die Zellen weisen reichliche Mitosen auf.

Das bindegewebige Stroma ist kernreich und mit Lymphocyten infiltriert. Es überwiegt an einzelnen Stellen über das Parenchym. Mehrere Nerven sind im

Tumor eingeschlossen und es sind stellenweise die Geschwulstzellen in perineurale Lymphscheiden eingewachsen.

Im Geschwulstgebiet findet sich ferner ein Lymphfollikel, in dem die Geschwulstzellen an einer Seite zapfenförmig eindringen. (Siehe Abbildung 2). Myxomartige und chondromartige Partien fehlen. Eine Mucikarminfärbung fiel negativ aus. Der Tumor zeigt sehr starke reaktive zellige Infiltration. Der im makroskopischen Befund beschriebene kirschkerngroße Knoten stellt sich bei der mikroskopischen Untersuchung als ein Lymphknoten dar, der reichlich metastatische Geschwulstzellen enthält (Abbildung 2). Im Tumor besteht stellenweise schlechte Kernfärbbarkeit, wohl infolge beginnender Nekrotisierung.

Pathologisch anatomische Diagnose:

Carcinoma solidum aus einem gutartigen Epitheliom hervorgegangen.

Epikrise:

Es handelt sich im Fall 1 um eine 52jährige Patientin, der ein Parotistumor exstirpiert wurde, den wir für ein Carcinoma solidum, aus einem Epitheliom hervorgegangen, halten. Der Tumor ist aus verschiedenen Gründen als bösartig anzusehen. Er enthält sehr zahreiche Kernteilungsfiguren, die auf lebhaftes Wachstum schließen lassen. Fernerhin zeigt er destruierendes Wachstum, speziell auch in die perineuralen Lymphscheiden hinein, weiterhin eine Metastase in einem in der Parotis vorhandenen Lymphknoten, schließlich spontane Nekrotisierungen im Tumorbereich. Aus seinem klinischen Verhalten können wir ebenfalls schließen, daß es sich um einen bösartigen Tumor handelte. Es trat ein Rezidiv einige Monate nach der

Exstirpation auf, das geschwürig zerfiel. Die regionären Lymphdrüsen sind späterhin mitbeteiligt, der Nervus facialis ist miterkrankt. All dies deutet auf einen malignen Tumor hin.

Nun muß ja nicht jede regionäre Lymphdrüsenschwellung bei Karzinom eine metastatische Geschwulstbildung bedeuten, es kann auch nur die das Karzinom fast immer begleitende Entzündung metastasieren, während von Krebs in der Lymphdrüse nichts nachweisbar ist. Ob in unserem Falle in den geschwollenen Lymphdrüsen Krebsmetastasen vorliegen, läßt sich ohne weiteres nicht entscheiden; jedenfalls kann die gerade hier vorhandene entzündliche Exulzerierung des Tumors sehr leicht auch zu einer einfach entzündlichen Lymphdrüsenschwellung geführt haben. Die in unserem Tumor vorhandenen Blutgefäße sind wohl schon vorher vorhanden gewesen, da sie relativ dicke Wandungen besitzen, wie sie Blutgefäße, die erst sekundär in einem Tumor einsprossen, nicht zeigen. Ebenso dürften die festgesellten Nerven als präformiert anzusehen sein.

Die beschriebenen Stellen, die den Tumor als einen bösartigen erscheinen lassen sind nun ganz verschieden von dem Bild des umschriebenen Knotens. Dieser Knoten stellt wohl die Überreste des primär gutartigen Epithelioms dar. Er ist von einer Kapsel umgeben, wie wir sie bei malignen Geschwülsten meist nicht finden. Diese Kapsel ist ziemlich vollständig erhalten, bis auf einige Stellen, die von den Epitheliomzellen durchwuchert sind, als Ausdruck des bereits eingetretenen malignen Wachstums. Demgegenüber zeigen die außerhalb der Kapsel liegenden Geschwulstzellen keinerlei Abkapselung gegenüber dem übrigen Gewebe. Sie lassen, wie wir schön sehen, im Gegenteil ein destruierendes und infiltrierendes Wachstum erkennen.

Der von der dicken hyalinen Kapsel umgebene Knoten muß dem ganzen Bild nach älter als das lebhaft wachsende Karzinom sein. Die in diesem Knoten vorhandenen Zellstränge ohne erkennbare Malignität erinnern durchaus an das typische Bild der gutartigen Speicheldrüsen-Epitheliome. Dazu paßt auch die ausgedehnte Hyalinisierung, die zum mindesten teilweise aus verquollenen Bindegewebsfasern hervorgegangen ist. Wenn auch myxom- und chondromartige Partien nicht mehr deutlich hervortreten, so ist doch aus dem Gesamtbild heraus mit höchster Wahrscheinlichkeit zu schließen, daß der schon vorher vorhanden gewesene Knoten ein typisches gutartiges Parotisepitheliom ist. Der räumliche Zusammenhang desselben mit dem sicheren Karzinom sowie histologische Übergangsbilder, besonders das stellenweise Durchwachsenwerden der Kapsel des Knotens durch epitheliale Zellstränge, sprechen hier für ein Hervorgehen des Karzionms aus dem vorherigen gutartigen Epitheliom, also für ein sekundäres Karzinom.

Fall 2.

Im Fall 2 handelt es sich um ein älteres Präparat des pathologischen Instituts Erlangens vom Jahre 1902, das noch aufbewahrt worden war. Es findet sich hierüber folgender Eintrag: No. 67,5, eingesandt von Dr. Koch, Nürnberg am 2. Mai 1902. Die Hälfte eines Parotistumors einer 50jährigen Frau; seit $^1/_2$ Jahre entstanden.

Klinische Krankheitsdiagnose: Sarkom.

Weitere klinische Daten waren nicht zu erhalten.

Das von mir näher untersuchte und wiederum mit verschiedenenen Methoden gefärbte Gewebsstück (H—E,

v. G., Weig. Elast., Mucicarmin) ergibt folgendes:

Makroskopischer Befund: Ein längliches Gewebstück von den Massen 1 cm : 2 cm : $5^1/_2$ cm, von höckriger Oberfläche und hellgelber Farbe. Auf dem Schnitt wechseln hellere und dunklere gelbe Stellen ab.

Mikroskopischer Befund: Wir sehen hohe zylindrische, zuweilen auch kubische Zellen epithelialer Natur mit großem unscharf begrenzten Protoplasmaleib und großem bläschenförmigen Kern; sowie deutliche Kernkörperchen sich finden. Diese Zellen bilden in ein- — oder mehrschichtiger Anordnung Lumina, die zum Teil mit einer homogenen, durch Eosin hellrot, durch van Giesonsches Gemisch gelb färbbaren Masse gefüllt sind. In anderen Partien sehen wir Epithelzellen in soliden Nestern und Zapfen angeordnet. (Abbildung 4 links). Neben den Tumorzellen und zwischen diese verstreut noch vereinzelt Drüsenausführungsgänge und dunkler gefärbte, aus ihrem Verband gelöste Zellen, die dem ganzen Aussehen nach Parotiszellen sind. Mitosen sind im Tumorbereich sehr zahlreich vorhanden. Weiterhin sehen wir schiffchenförmige epitheliale Zellen, die lebhaft an die typischen Parenchymzellen der Parotisepitheliome erinnern (Abbildung 3 oben). Das Stroma besteht aus einem kernreichem Bindegewebe, das stellenweise hyalines Aussehen hat. Dieses Bindegewebe hat sich nach „van Gieson“ schön rot gefärbt. Es umgibt die epithelialen Zellen in starken Zügen, sodaß ein lobulärer Bau entsteht. Einzelne feinere Bindegewebsstränge gehen von den Septen in die Tiefe der Lobuli. Die Hauptmasse des Präparates macht der Tumor aus. Er ist durch Septen von dem zum Teil normalen, zum Teil aber auch druckatrophischen Parotisgewebe, von dem noch ansehnliche

Reste vorhanden sind, getrennt. Das dem Tumor anliegende 'Parotisgewebe ist reaktiv zellig infiltriert. Ebenso weisen die bindegewebigen Septen an manchen Stellen eine starke lymphozytäre Zellinfiltration auf (Abbildung 4 Mitte unten). An verschiedenen Stellen sind die Septen von den Geschwulstzellen durchwachsen und zerstört, sodaß normale Parotis und Geschwulst aneinander stoßen bezw. ineinander übergehen (Abbildung 4 Mitte). Elastische Fasern in den Septen und im Stroma sind selten. Die den Tumor anliegenden Parotisläppchen sind zum Teil druckatrophisch geworden. In diese Läppchen ist sekundär lymphatisches Gewebe eingewuchert. Im angrenzenden normalen Parotisgewebe besteht starke Lipomatosis (Abbildung 4 rechts). An einer Stelle Einwachsen der Geschwulstzellen in eine periarterielle Lymphscheide. Um die Sekretröhren und Ausführungsgänge sehen wir häufig Lymphocyten gelagert. Eine Schleimfärbung mit Mucicarmin fällt negativ aus. Dickwandige Gefäße und Drüsenausführungsgänge sind in fast allen Geschwulstteilen vorhanden. Eine Kapsel um den Tumor ist sowohl makro- als auch mikroskopisch nicht festzustellen. In einem untersuchten dem Tumor anliegenden noch normalen Parotisstück besteht teilweise entlang den Ausführungsgängen zellige Infiltration mit runden manchmal ovalen, tiefblau gefärbten kleinen Zellen fast ohne Protoplasma, offenbar Lymphozyten. Auch im Tumorbereich zeigen noch vorhandene Drüsenausführungsgänge dieselbe Zellinfiltration.

Pathologisch-anatomische Diagnose:

Adenokarzinom, aus einem gutartigen Epitheliom hervorgangen.

Epikrise von Fall 2:

Im Fall 2 handelt es sich um einen Tumor einer 50jährigen Frau in der Parotis, den wir als Adenokarzinom diagnostizierten. Daß hier eine maligne Geschwulst vorliegt, ergibt sich aus verschiedenen Anzeigen. Der Tumor enthält zahlreiche Mitosen, wächst destruierend speziell in Bindegewebe und in perivasale Lymphscheiden hinein, und er enthält in seinem Gewebe spontane Geschwulstnekrosen. Durch die Anordnung der Epithelien in drüsenartige Schläuche entsteht das Bild eines Adenokarzinoms und zwar das eines hochentwickelten, da die Geschwulstzellen meist schön zylindrisch und kubisch geformt sind. Stellenweise wird der Tumor aber unreifer und zeigt sogar Übergänge zu einem Ca. solidum.

Es erhebt sich nun die Frage: liegt hier ein primäres oder ein sekundäres Karzinom der Parotis vor? Auffallend ist zunächst das reichliche hyaline Gewebe in dem Tumor. Es hat sehr viel Ähnlichkeit mit dem gequollenen Gewebe der Epitheliome. Dazu kommt das Auftreten von schiffchenförmigen Epithelien, wie sie gerade in den Epitheliomen vorkommen. Stellenweise liegen tatsächlich hier histologische Bilder vor, die ganz wie ein typisches gutartiges Parotisepitheliom aussehen, und zu solchen Partien und denen des beschriebenen Adenokarzinoms gibt es alle räumlichen und histologischen Übergänge. Es kann daher wohl kein Zweifel bestehen, daß die Karzinomentwicklung sekundär in einem vorherigen gutartigen Parotis-Epitheliom erfolgt ist. Von einer Abkapselung der Epitheliomzellen ist hier nichts zu sehen. An die Epitheliomzellen schließt sich das Adenokarzinom an, und dieses durchwächst die Septen

der Parotisläppchen und geht in das Parotisgewebe über. Von „myxomatösen“ und „chondromatösen“ Partien ist nichts mehr nachweisbar. Es hat den Anschein, als ob der Tumor recht frühzeitig bösartig gewachsen sei, bevor es noch zur Ausbildung der typischen „Mischgeschwulst“ gekommen ist. Der wichtigste Anteil der sogenannten Mischgeschwulst, die Epithelien, ist ja vorhanden. Man kann diesen Fall vielleicht auch schon unter die Gruppe der primär bösartigen Mischgeschwülste einreihen.

F. J. Lang (16) teilt die Parotiskarzinome ein in:

1. primäres Karzinom der Parotis
2. Karzinom der Parotis aus einer vorher länger bestehenden Mischgeschwulst entstanden.
3. maligner Mischtumor, d. h. von vornherein infiltrierend wachsender Mischtumor.

Der Unterschied zwischen 2 und 3 liegt nur in der Zeit des Auftretens; bei 2 hat ein Mischtumor längere Zeit bestanden und sich benigne verhalten um dann erst malignes Wachstum zu zeigen. Bei 3 tritt der Mischtumor sofort maligne auf.

Was in unserem Fall 2 den Ausgangspunkt des Karzinoms betrifft, so schließt sich an die Epitheliomzellen das Adenokarzinom an. Die dunklen kleinkernigen Epitheliomzellen werden heller; die sich anschließenden Adenokarzinomzellen haben größere Kerne. Das vorher sehr reichliche bindegewebige Stroma wird spärlicher. Auf der anderen Seite dringt nun das Adenokarzinom in das noch normale Parotisgewebe nach Zerstörung der bindegewebigen Septen ein. Wir haben also zu unterscheiden zwischen dem „Mischtumor“ als Ausgangspunkt des Adenokarzinoms und dem bös-

artigen Bestandteil, der seinerseits infiltrierend und destruierend in die Parotisläppchen eindringt.

Die infiltrierend wachsenden Mischgeschwülste sind im histologischen Bild durch ihren verwickelten Bau gekennzeichnet, wenn auch früher oder später diese oder jene Zellwucherung überwiegt. Zumeist besteht der Eindruck, daß das infiltrierende Wachstum an einer örtlich beschränkten Stelle unter Entwicklung atypischer Zellwucherungen seinen Ausgang nimmt, um von dort allmählich in die Umgebung vorzugreifen und diese ersetzend einzunehmen. Die infiltrierend wachsenden Mischgeschwülste sind vor allem durch ausgedehnte Zellwucherungen ausgezeichnet die überwiegend solider Anordnung sind, wie in unserem Fall 1, seltener drüsiger Anordnung wie in Fall 2. Ihnen gegenüber tritt das fibröse, mukoide und chondroide Grundgewebe zurück. Die Anordnung der alveolären Zellwucherung ist verschieden gestaltig. Zumeist bilden sie große Felder und Inseln, die durch zarte Bindgewebsstränge auseinander gehalten, die Geschwulstkapsel durchbrechen und in das angrenzende Drüsengewebe vordringen. Die Zellen, die diese Nester aufbauen, sind vorwiegend rundlich bis spindelig oder auch vieleckig gestaltet. Doch auch hier können sich Plattenepithelien und Verhornungen finden. Plattenepithelkrebse, zum Teil verhornenden Charakters, die auf Grund einer „Mischgeschwulst“ entstanden sind, wurden durch Landsteiner (15), Ehrich (8) und O. M. Chiari (6) beschrieben. Zumeist fanden sich daneben gleichzeitig Strukturen einer gewöhnlichen Mischgeschwulst (Landsteiner 15) sowie Bilder von drüsigen Krebsen (Erich 8, Chiari 6). Aus den Mischgeschwülsten entwickeln sich aber außer den oben beschriebenen Formen noch andere Krebse wie Scir-

rhus, Adenosarkome (Hinsberg 10, Ehrich 8) und papilläre Krebse (H. Chiari 5, E. Kaufmann 11).

Die Metastasen von infiltrierend wachsenden Mischgeschwülsten sind in ihrem Aufbau von ähnlicher Beschaffenheit, wie die primären Geschwülste. Das Verhalten des Speicheldrüsengewebes in der Umgebung von Epitheliomen mit infiltrierendem Wachstum ist ein verschiedenes. An manchen Stellen wiesen angrenzende Läppchen nur die Folgen einer offenbar durch die wachsende Geschwulst ausgeübten Zusammenpressung auf. Die Sekretröhren besitzen ein spaltförmiges Lumen, ihre Zellen liegen aneinander. In anderen angrenzenden Drüsenläppchen tritt eine Vermehrung des Bindegewebes der Läppchen zu Tage, und zwar zugleich mit Lymphozyteneinlagerungen (vergl. unseren Fall 2). Lymphozyteneinlagerungen finden sich auch häufig um Sekretröhren und Ausführungsgänge ringförmig angeordnet (Fall 2).

Diese im Krebsstroma meist deutliche Infiltration mit Lymphozyten kann ein Ausdruck reaktiv-entzündlicher Veränderungen sein, doch muß darauf hingewiesen werden, daß in den Speicheldrüsen auch ohne Tumoren solche Lymphozyteninfiltrate öfters auftreten können. Das gleiche gilt für die starke Lipomatosis, die schon an sonst normalen Parotitiden, aber häufig auch als Begleiterscheinung bezw. Folge von Geschwulstbildung und von chronischer Entzündung der Parotis auftreten kann. Nach E. Kirch (12) findet sich eine derartige Mischung von Lymphzelleneinlagerung und Fettgewebsbildung in besonders charakteristischer Weise bei der Tuberkulose der Parotis, aber auch bei Tumoren derselben.

Die elastischen Fasern, die in den infiltrierend wachsenden Epithelionen vorhanden sind, dürften meist

nur Reste der Fasern des infiltrierten Gewebes sein.

Die Verteilung der Krebse auf die linke und rechte Gesichtshälfte ist eine gleichmäßige. Eine Bevorzugung der linken Seite, wie sie von manchen Autoren angegeben wird, scheint nicht vorzuliegen. Auch wird das weibliche und männliche Geschlecht ziemlich gleichmäßig betroffen. (Stöhr und Risak 22, Heineke 24).

Was das Alter anbetrifft, so kommen maligne Mischtumoren meist erst im höheren Alter zur Beobachtung. Sie verhalten sich also ebenso wie die primären Karzinome. Heineke (24) gibt als Beginn des malignen Wachstums folgendes Alter an:

im Alter von	20—30	Jahren	2 mal	malignes Wachstum.
	30—40	„	10 „	„ „
	40—50	„	7 „	„ „
	50—60	„	7 „	„ „
	60—70	„	12 „	„ „

In der neueren Arbeit von Böttner (3) finden sich folgende Zahlen:

Maligne Umwandlung im Alter von

40	Jahren	2 mal
44—48	Jahren	2 „
50—58	Jahren	3 mal.

Nach Böttner (3), der 7 maligne Mischgeschwülste untersucht hat, tritt also malignes Wachstum meist im 4. Lebensjahrzehnt auf. Nach Heinecke (24) ist das dritte Jahrzehnt und das 6. am häufigsten betroffen.

Es läßt sich also sagen, daß im 3. und 4. Jahrzehnt die sogenannten Mischgeschwülste wohl relativ am häufigsten maligne werden.

Die Häufigkeit des malignen Wachstums der Epitheliome ist schwer abzuschätzen, da wir zwar feststellen können, wie viele der zur Beobachtung kommenden Tumoren maligne Eigenschaften zeigen, aber nicht wissen, wie viele von den Tumoren, die während ihrer gutartigen Periode — es sei erlaubt von einer gutartigen und von einer bösartigen Periode zu sprechen — exstirpiert wurden, später noch maligne geworden wären. Wir haben oben gesehen, daß der Umschlag im Verhalten der Mischgeschwülste erst im späteren Alter einzutreten pflegt. Es werden aber schon früher viele Epitheliome exstirpiert, die dann ohne Rezidiv bleiben. Küttner (14), der 56 Submaxillarisgeschwülste zusammengestellt hat, berechnet die Häufigkeit der malignen Umwandlung auf 28,7 Prozent. Ehrich (8) bezeichnet jedoch die Küttnersche Zahl als zu hoch nach seiner Erfahrung und damit dürfte er wohl recht haben. Andere Zahlen sind mir nicht bekannt geworden.

Es sind nun noch Fälle zu erwähnen, bei denen ein gutartiger „Mischtumor“ entfernt wurde, wo aber das folgende Rezidiv den Charakter eines Karzinoms zeigte. Es hat dabei den Anschein, daß gerade der mechanische Reiz der Operation eventuell zurückgebliebene Mischtumorreste zu malignem Wachstum anregte. (Heineke 24).

Zusammenfassend können wir sagen, daß in den weitaus meisten Fällen von malignen Mischgeschwülsten das Epithel allein maligne wächst. Das Stroma der

ursprünglichen Tumoren beteiligt sich meist nicht bei der Sekundärgeschwulst. Es sind jedoch auch einige Fälle bekannt, wo die typischen Speicheldrüsentumoren ohne Änderung der Struktur bösartiges Wachstum annahmen und Metastasen setzten (Griffini und Trombetta 9, Tomasi 23). Der Übergang der Mischgeschwulstepithelien in Karzinomepithelien liegt für gewöhnlich in der Peripherie der Mischgeschwulst. In unserem Falle 1 wird die Epitheliomkapsel zuerst von dem epithelialen Anteil der Mischgeschwulst durchwachsen, nach außen hin schließt sich dann das Karzinom an; im Falle 2 ist zwar von einer Kapsel des Primärtumors nichts mehr zu sehen, es verhält sich dieser jedoch sonst gleich Fall 1, wenn auch hiebei vielfach eine gewisse Mischung von gut- und bösartigen Geschwulstpartien hervortritt.

In der neueren Literatur sind verschiedene Fälle aufgeführt, die Ähnlichkeit haben mit unserem Fall 1 und 2. So schildert M. Brandes (4) in seinem 2. Fall, Seite 409, einen Tumor, der ein Karzinom darstellt, daß aus einem Epitheliom der Parotis entstanden ist. Der geschilderte Tumor hat große Ähnlichkeit mit unserem Fall 2. Er besitzt ebenfalls einen lappigen Bau, bedingt durch derbe bindegewebige Züge, von denen sich kleinere in den abgegrenzten Läppchen wieder verzweigen. Das Stroma besteht überall aus bald mehr kern- bald mehr faserreichen Bindegewebe, das an einigen Stellen schleimige Umwandlung erfahren hat; hyaline Partien finden sich ebenfalls, stellenweise sogar ziemlich reichlich. „Knorpel“ und Knochen findet M. Brandes nicht. In die Bindegewebszüge sind große kubische oder polyedrische, gelegentlich auch mehr zylindrische Zellen eingelagert, mit großem scharf begrenzten Protoplasmaleib und

großem bläschenförmigen Kern. Diese Zellen zeigen durchaus epithelialen Charakter. Weiter schildert M. Brandes um die Ausführungsgänge herum kleinzellige Infiltrationsherde, wie sie ähnlich bei Fall 2 der vorliegenden Arbeit gefunden wurden. Druckatrophisches Drüsengewebe war in der Umgebung vorhanden. Die Azini zeigten kleinzellige Infiltration.

M. Brandes rechnet diesen Tumor wegen seines infiltrierenden Wachstums und weil er keine Kapsel besitzt den malignen Tumoren zu. Wegen der Ähnlichkeit der Tumorepithelien mit denen der gutartigen Epitheliome und wegen seines Stromas glaubt er, daß das Karzinom aus einem Mischtumor hervorgegangen ist. M. Brandes (4) schreibt: „Den primären reinen Karzinomen ist der Tumor nicht zuzuzählen; dagegen scheint es sich um einen frühen sekundären Übergang des epithelialen Anteils einer Mischgeschwulst in Karzinom zu handeln".

Weiterhin beschreibt M. Brandes in seinem Fall 1 einen Tumor in der Parotisgegend, der das Bild eines Karzinoms ergibt. Brandes nimmt auf Grund der Tatsache, daß der größte Teil der Geschwulst noch von einer Bindegewebskapsel umschlossen ist und daß die Epithelien innerhalb der Kapsel wenig hoch differenziert sind, an, daß eine fibro- epitheliale Mischgeschwulst, also eine Mischgeschwulst einfachsten Baues vorliegt, die dann allerdings „karzinommatös" geworden ist. „Die Karzinompartien haben die Kapsel durchbrochen, sind in die Umgebung eingedrungen und haben bereits die oberflächliche Haut durchwuchert. Wie aus der Krankengeschichte hervorgeht, wurde später noch eine karzinomatöse Lymphdrüse exstirpiert, ein weiterer Beweis, daß die früher gutartige Geschwulst schließlich malignen Charakter angenommen hatte".

Dieser Fall von M. Brandes hat eben Ähnlichkeit mit unserem Fall 2, sowohl im Bezug auf die Epithelien als auch in Bezug auf das bindegewebige Stroma. Hyalines Bindegewebe kommt zwar im Tumor 1, den M. Brandes beschreibt nicht vor wie in unserem Tumor 2. Doch findet man auch in letzterem Tumor noch bindegewebiges Stroma, das nicht hyalin entartet bezw. gequollen ist.

Ein Fall, der vielleicht die ersten Anfänge von malignen Wachstum eines Mischtumors zeigt, ist der dritte Tumor M. Brandes. Es handelt sich dabei um ein gutartiges Epitheliom. M. Brandes führt folgendes aus: „Es liegt hier also eine Ektoderm-Mesenchymgeschwulst einfachsten Baues vor, da das histologische Bild sich nur aus Bindegewebe (mit hyalinen Modifikationen) und Epithelien aufbaut. Obwohl hierdurch karzinom-ähnliche histologische Bilder stellenweise hervorgerufen werden, handelt es sich noch nicht um ein Karzinom, da der Tumor allseitig von fibröser Kapsel umschlossen ist, primär liegt jedenfalls ein benigner Tumor vor; ob einige Stellen, wo Epithelien in die Kapsel eindringen, bereits Bilder malignen Wachstums sind, läßt sich nicht mit Bestimmtheit sagen, wohl aber vermuten. Dann wäre auch hier das Epithel der primär gutartigen Geschwulst im Begriffe „karzinomatös“ zu werden, das Gleichgewicht zwischen Epithel und Bindegewebe ist offenbar gestört; ersteres wächst allein weiter“.

Paus (18) spricht von einem gutartigen Stadium und einem bösartigen Stadium der Mischgeschwülste. „Das gutartige Stadium ist von verschiedener Dauer, erstreckt sich oft über viele viele Jahre; wird der Tumor aber nicht entfernt, wird er sich schließlich zu einem

malignen entwickeln". Paus untersuchte 6 Primärgeschwülste. Zweimal stellte er nur eine gewöhnliche Mischgeschwulst fest, in zweien fand sich beginnende „karzinomatöse" Proliferation. „Zweimal wurde neben dem Primär-Tumor (Epitheliom) ein — vielleicht durch den dauernden Druck des Tumors hervorgerufenes — infiltrierendes Karzinom der Speicheldrüse nachgewiesen".

Es ist nun allerdings nicht ersichtlich, aus welchen Speicheldrüsen die untersuchten Tumoren stammen, doch verhalten sich die Tumoren der anderen Speicheldrüsen ganz ähnlich denen der Parotis. Paus (18) findet in den 6 untersuchten Tumoren 4 mit Umwandlung in Karzinom, also eine verhältnismäßig hohe Zahl, die nicht verallgemeinert werden darf.

Fall 3.

Das Präparat stammt aus der Sammlung des Erlanger pathologischen Instituts. Es war als „Papilloma intracanaliculare der Parotis" bezeichnet. Klinische Daten waren leider nicht mehr zu erhalten.

Makroskopischer Befund.

Scheibenförmiges Gewebsstück von der Größe 14 cm : 9 cm : 3 cm. Die Oberfläche ist rauh, die Farbe lehmgelb. An einer schmalen Seite (14 cm : 3 cm) ist das Gewebsstück mit äußerer Haut bedeckt, die dunkel pigmentiert ist.

Mikroskopischer Befund.

Es wurden die gleichen Färbemethoden wie in den beiden ersten Fällen angewandt.

Das miskroskopische Bild dieses Tumors ist sehr wechselnd. Wir sehen Epithelzellen von verschiedenster Gestalt. Kubische, zylindrische und polymorphe Zellen mit ovalen oder runden Kern. Die Zellen sind verschieden groß. Sie bilden ein- bis zweischichtig angeordnet Lumina, die mit hyalinen geronnenen strukturlosen Massen gefüllt sind (siehe Abbildung 5 Mitte). Diese Massen sind mit Eosin blaßrot, mit van Gieson'schem Gemisch gelb bis gelbbräunlich färbbar. An anderen Stellen sehen wir die Epithelzellen in Zügen teilweise ein- oder auch mehrschichtig angeordnet mit bindewebigen Septen, sodaß ein papillärer Bau entsteht (Abbildung 5). Weiterhin sind indifferente epitheliale Zellpartien vorhanden, die sich als solide Nester und Stränge darstellen. In diesen und den oben geschilderten Epithelzellen sind Mitosen in geringer Anzahl sichtbar. Fernerhin kommen den Becherzellen ähnliche Zellen vor, mit großen hellen Vakuolen, zum Teil auch rundliche Zellen mit großer Vakuole und wandständigem Kern (Sigelringform). Schleimfärbungen mit Mucikarmin und Kresylechtviolett fielen negativ aus, trotz gut reagierenter Kontrollpräparate; möglicherweise ist die fehlende Färbbarkeit auf das große Alter des Sammlungspräparates zurückzuführen, das heißt im Laufe der Zeit verloren gegangen.

Das Stroma besteht aus kernarmen Bindegewebe, das in seiner Menge sehr wechselt. Es ist in schmalen Zügen und breiten Septen vorhanden. Elastische Fasern enthält es fast keine. Auch in den papillären Partien ist es durchwegs ziemlich spärlich, sodaß die epitheliale Komponente stark vorherrscht. Eine Kapsel scheint um den Tumor zum wenigstens stellenweise zu bestehen; wenigstens zeigt ein Schnitt durch äußere Haut und Tumor gelegt einen schmalen bindegewebigen

kernarmen Streifen, der hier wohl als Kapsel anzusprechen ist. In diesem Bindegewebe finden sich vereinzelte elastische Fasern. Von dieser Kapsel gehen bindegewebige Stränge in die Tiefe und bilden das Stroma des Tumors. Tumorzellen dringen aber stellenweise destruierend in die Kapsel ein.

Im Tumorbereich sind zahlreiche beginnende Nekrotisierungen und bereits deutlich nekrotische Herde mit völlig verloren gegangener Kernfärbbarkeit nachzuweisen. In die Nekrosen sind Leukozyten und Lymphozyten eingelagert. Blutgefäße sind nur spärlich vorhanden. Sie enthalten in ihrem Lumen fibrinreiche Blutgerinsel. Vereinzelte epitheliale Riesenzellen mit unregelmäßig angeordneten Kernen lassen sich im Tumor feststellen. Myxomartige und chondromartige Partien fehlen ganz. Sichere Reste von Parotisgewebe ließen sich nicht nachweisen, obschon Gebilde vorhanden sind, die Drüsenausführungsgängen sehr ähnlich sind.

Pathologisch-anatomische Diagnose:

Papilläres Adenokarzinom bezw. Zystadenokarzinom mit Übergängen zu soliden Karzinompartien.

Epikrise:

Es ist bei Fall 3 die Frage zu entscheiden, ob eine bösartige oder eine gutartige Geschwulst vorliegt. Wir haben den Tumor als einen bösartigen bezeichnet. Dafür sprechen die zahlreichen spontanen Nekrosen im Tumorgewebe, die vorhandenen soliden Geschwulstpartien, die Riesenzellen, die Vielgestalt der Zellen und vor allem ihr destruierendes Wachstum. Die gut-

differenten Zylinderzellen, die adenomatösen Partien jedoch stempeln den Tumor als nicht ganz unreif. Auch die ziemlich seltenen Mitosen weisen darauf hin. Allerdings finden wir im Tumor die verschiedensten Zellgruppierungen. Papilläre Partien wechseln mit adenomatösen und soliden Partien ab. Zahlreiche helle vakuolenhaltige Zellen, teils ähnlich den Becherzellen, teils vom Aussehen der Sigelringzellen, lassen die Vermutung aufkommen, daß es sich um schleimbildende Zellen handelt. Der allerdings negative Ausfall der Schleimfärbung spricht nun nicht gegen Vorhandensein von Schleim, da die Färbbarkeit im Laufe der Zeit bei dem alten Sammlungspräparat verloren gegangen sein könnte. Als Ausgangspunkt dafür können Schleimzellen der Parotis in Betracht kommen, die in den Drüsenausführungsgängen normaler Weise vorkommen (Stöhr 21).

Sichere Parotisreste ließen sich im Tumor nicht nachweisen, obwohl von den verschiedensten Stellen Stücke untersucht wurden. Doch spricht dies nicht gegen einen Parotistumor, da bei der Größe der Geschwulst — das ganze Gewebsstück bestand aus Geschwulstgewebe mit Ausnahme der Außenhaut — die Parotis vollständig zerstört sein konnte. Leider liegen klinische Angaben oder ein Sektionsprotokoll nicht vor. Der vielfach adenomatöse Bau des Tumors paßt recht gut zu einem Parotistumor, und es sprechen keinerlei Befunde dagegen. Die äußere Haut mit ihren Schweiß- und Talgdrüsen ist als Ausgangspunkt nicht anzusehen, da sie vollkommen normal ist. Es beginnen erst ganz vereinzelte Geschwulstzellen die Kapsel des Tumors zu durchwachsen. Diese Zellen hätten wohl, wenn der Tumor länger bestanden hätte, sekundär zur Zerstörung der Außenhaut geführt. Wir nehmen also

im Sinne der vorhandenen Bezeichnung des betreffenden Sammlungspräparates auch wirklich an, daß es sich um einen Parotistumor handelt. Wenn wir somit im vorliegendem Falle ein papilläres Adenokarzinom bezw. Zystadenokarzinom der Parotis annehmen müssen, so gilt dies für die gesamte Geschwulstmasse. Andersartige Tumorkomponenten haben sich nicht nachweisen lassen, und insbesondere fehlen Anhaltspunkte für ein etwa vorher vorhanden gewesenes gutartiges und typisches Parotis-Epitheliom. Auch hyaline Gewebsquellungen fehlen ganz. Es bestehen also keinerlei Zeichen für ein Hervorgehen aus einem solchen Parotistumor, vielmehr spricht alles für ein primäres Karzinom. Der sichere Beweis dafür ist natürlich nicht zu erbringen, erst recht nicht in Anbetracht des völligen Fehlens von noch seltenem Parotisgewebe.

Primäre bösartige Tumoren sind in der Parotis ziemlich selten. Sie treten teils als weiches Adenokarzinom von raschem Wachstum, teils und zwar seltener als Scirrhus oder aber als Plattenepithelkrebs, manchmal mit Verhornung, auf. Derartige Karzinome dringen dann relativ rasch in das Nachbargewebe ein, und es ist dann der Tumor nicht mehr verschieblich. Doerr (7) beschreibt einen Fall von Adenokarzinom der Parotis. Bei einem 36 Jahre alten Patienten wird ein hühnereigroßer Tumor, der schon seit mehreren Jahren in der Parotisgegend bestanden hat, exstirpiert. Die Geschwulst ist in dem letzten halben Jahr von Haselnußgröße rasch zu Hühnereigröße heran gewachsen. Sie fühlte sich derb an, die submentalen und auricularen Lymphdrüsen waren geschwollen. Es bestanden stechende Schmerzen in der Gegend des Tumors. Nach einigen Monaten trat ein Rezidiv auf. Die mikros-

kopische Untersuchung ergab ein Adenokarzinom. Chondromähnliche und myxomähnliche Partien fehlten.

Drüsenkrebse der Speicheldrüsen sind auch von Ehrich (8) beschrieben worden. Sie bestehen im histologischen Bild aus unregelmäßig angeordneten Schläuchen, die manchmal von soliden Schläuchen abgelöst werden. Zartes gefäßarmes Bindegewebe breitet sich zwischen den epithelialen Wucherungen aus.

Außer Adenokarzinomen der Parotis sind aber auch schon papilläre Krebsformen beschrieben worden, ähnlich den hier mitgeteilten eigenen Fall von papillärem Zystadenokarzinom. Das papilläre Zystadenokarzinom ist nach Heineke (24) sogar keineswegs ganz selten. Diese Geschwülste sind durch Bildung zystischer Hohlräume gekennzeichnet, die mit einem kubischen oder auch zylindrischen Epithel bekleidet sind und in die hinein vielfach verzweigte Zotten ragen, die ein einschichtiges oder mehrschichtiges, zumeist polymorphes Epithel tragen. Das Stroma der papillären zottigen Vorragungen bildet ein zartes Bindegewebe, das Kapillaren führt. In den freien Spalträumen liegen zumeist abgestossene, untergehende Epithelien sowie auch körniggeronnene und hyaline Substanzen. Drei derartige Fälle hat Heineke (24) beobachtet und mitgeteilt. Bei der Beobachtung von Schäfer (19), die irrtümlicherweise im Schrifttum als Rundzellensarkom geht und die Heineke bei der Nachuntersuchung als papilläres Zystokarzinom deuten mußte, war außerdem noch an den Epithelien auffallende Schleimbildung zu bemerken.

Vielfach begegnet man noch neben diesen papillären Bildungen soliden Epithelwucherungen, die sich da und dort auch in Schläuche anordnen, wie wir es

auch in unserem Falle 3 sehen. Nach Heineke (24) ist es noch fraglich, ob die papillären Zystokarzinome echte primäre Karzinome darstellen und nicht besser den bösartigen Mischgeschwülsten beizuzählen sind. Wenn auch in den meisten dieser Tumoren keine „typischen Mischgeschwulststrukturen" gefunden wurden, so beweist dies nach Heineke nicht viel, da sie ja bei ihren weiterem Wachstum diesen Charakter verloren haben können. Und es sind auch tatsächlich auf der anderen Seite Beobachtungen gemacht worden (H. Chiari 5), die darzutun vermögen, daß auch Mischtumoren schließlich papilläre Zystokarzinome werden können.

E. Kaufmann (11) bringt ebenfalls ein papilläres Zystokarzinom im Zusammenhang mit den sogenannten Mischtumoren. Er sah bei einer 58jährigen Frau ein papilläres Zystokarzinom, das durch Bildung hyaliner Massen innerhalb epithelialer Zapfen oder in Drüsenlumina Ähnlichkeit mit den zylindromatösen Strukturen der sogenannten Mischgeschwülste zeigte. Ob diese Zystokarzinome als primäre Karzinome oder als maligne Mischgeschwülste aufzufassen sind, möchte ich unentschieden lassen. Daß sich aus Mischgeschwülsten derartige Tumoren entwickeln können steht nach den oben erwähnten Beobachtungen fest. Aber nicht alle weisen typische Mischgeschwulststrukturen auf, was ja allerdings nicht viel beweist, da die typischen Mischgeschwulstanteile sich beim malignen Wachstum verwischen können.

Zusammenfassend läßt sich sagen, daß es sich bei unserem Falle 1 um ein solides Parotiskarzinom einer 52jährigen Frau handelt, das einwandfrei aus

einem gutartigen Epitheliom der Parotis hervorgegangen ist. Das Epitheliom zeigt in der Hauptsache noch seine starke Kapsel, die jedoch an einigen Stellen schon von epithelialen Geschwulstzellen durchwachsen ist. Den malignen Charakter des sekundären Karzinoms erhärtet ein Rezidiv, das einige Monate später aufgetreten ist, und eine Metastase in einem Lymphknoten der Parotis. Im zweiten Falle sehen wir ein Adenokarzinom einer 50 jährigen Frau, das als Sekundärtumor einem gutartigen Parotis-Epitheliom folgte. Die Zusammenhänge zwischen Epitheliomzellen-, Adenokarzinom und normalen Parotisgewebe sind im mikroskopischem Bild deutlich ausgeprägt. Der dritte Tumor, von dem klinische Daten leider nicht mehr zu erhalten waren, stellt höchstwahrscheinlich ein primäres Parotiskarzinom dar und zwar ein papilläres Zystadenokarzinom. Großer Zellreichtum und Zysten mit geronnenem Inhalt zeichnen diesen Tumor aus.

Zum Schlusse ist es mir eine angenehme Pflicht, meinem hochverehrten Lehrer, Herrn Professor Dr. Eugen Kirch, für die gütige Überweisung der Arbeit, für die freundliche Durchsicht derselben und für die Übernahme des Referates wärmsten Dank zu sagen.

Herrn Medizinalpraktikanten Köhnle danke ich auch an dieser Stelle für die liebenswürdige Aufnahme der Mikrophotographien herzlichst.

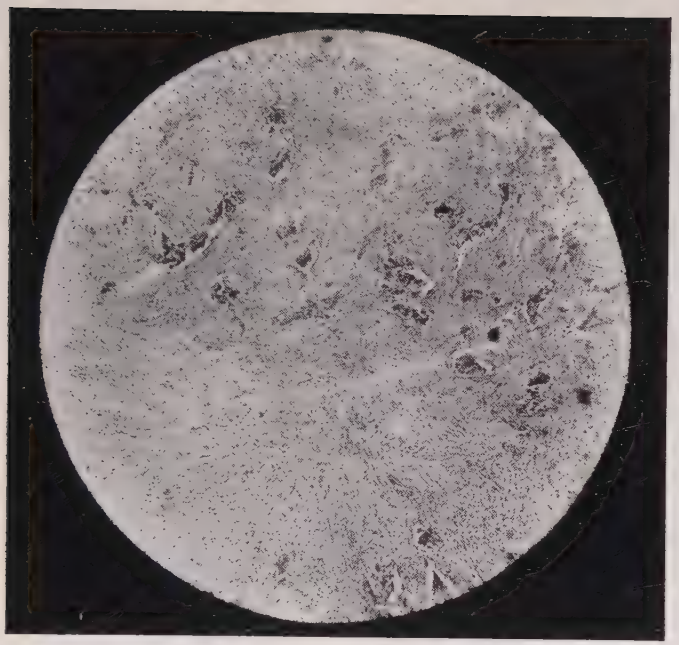

Abb. 1 Fall 1

Abb. 2 Fall 1

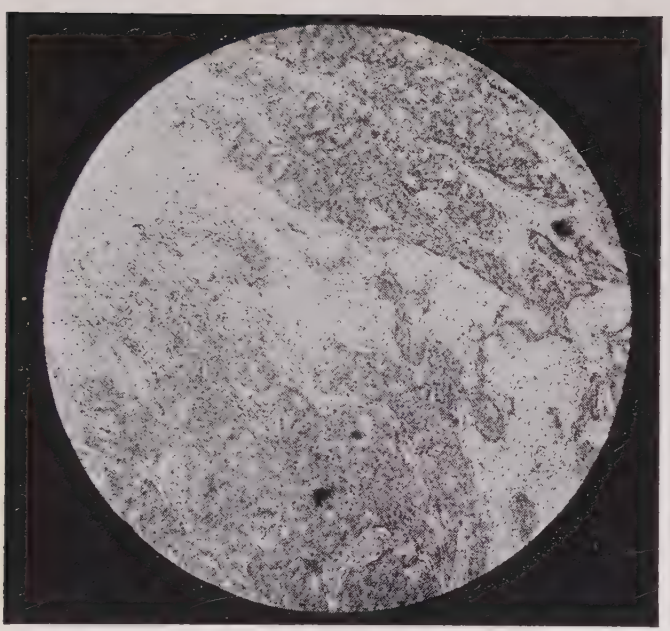

Abb. 3 Fall 2

Abb. 4 Fall 2

Abb. 5 Fall 3

Literatur-Verzeichnis.

1. Aschoff, L.: Pathologische Anatomie.
— Ein Lehrbuch für Studierende und Ärzte. Jena Bd. I, II 1909.
2. Becker: Zystische Parotistumoren.
— Bruns Beiträge zur klinischen Chirurgie. 1926; Bd. 134, H. 4.
3. Böttner, O.: Das sezernierende Epitheliom (die sogenannte Mischgeschwulst) der Mundspeicheldrüsen. Zieglers Beiträge zur path. Anat. Bd. 68; 1921.
4. Brandes, M.: Zur Onkologie der Speicheldrüsen. Über Karzinomentwicklung in Mischgeschwülsten der Parotis.
Frankfurter Zeitschrift f. Pathologie. Bd. 24 1920
5. Chiari, H.: zitiert nach Lang (16).
6. Chiari, O. M.: zitiert nach Lang (16).
7. Doerr, R.: Ein Fall von Adenokarzinom der Parotis. Prager Zeitschrift f. Heilkunde. Bd. 21 N. F. Bd. 1, 1900.
8. Ehrich, E.: Zur Kenntnis der Speicheldrüsentumoren. Von Bruns Beiträge zur klinischen Chirurgie. Bd. 51; 1906.
9. Griffini u. Trombetta: zitiert nach Ehrich (8).
10. Hinsberg: Beiträge zur Entwicklungsgeschichte und Natur der Mundspeicheldrüsengeschwülste. Deutsche Zeitschrift für Chirurgie Bd. 51; 1899.
11. Kaufmann: Lehrbuch der speziellen pathologischen Anatomie für Studierende und Ärzte. 7. und 8. Auflage 1922, Bd. 1.
12. Kirch, E.: Über tuberkulöse Leberzirrhose, tuberkulöse Schrumpfnieren und analoge Folgeerscheinungen granulierender tuberkulöser Entzündung in Pankreas und Mundspeicheldrüsen. Virchows Archiv 1918; Bd. 225.

13. Krompecher, E.: Über den Ausgang und die Einteilung der Epitheliome der Speichel- und Schleimdrüsen. Zieglers Beiträge 1922; Bd. 70.

14. Küttner: Die Geschwülste der Submaxillarspeicheldrüse. Beitr. zur klin. Chirurgie; Bd. 16, 1896.

15. Landsteiner, H.: Zur Kenntnis der Mischgeschwülste der Speicheldrüsen. Prager Zeitschrift für Heilkunde Abtlg. f. path. Anat. 1901; Bd. 22, N. F. Bd. 2.

16. Lang, F. J.: Pathologische Anatomie der großen Kopfspeicheldrüsen; in

Henke-Lubarsch: Handbuch der speziellen patholog. Anatomie und Histologie. V. 2. Berlin 1929.

17. Nasse: Die Geschwülste der Speicheldrüsen und verwandte Tumoren des Kopfes. Archiv f. klinische Chirurgie 1892; Bd. 44.

18. Paus: Mischgeschwülste des Gesichts. Zieglers Beiträge zur Path. Anat. 1922, Bd. 70.

19. Schäfer, A.: Ein Fall von Parotissarkom. Inaugural-Dissertation, Erlangen 1896.

20. Siegmund und Weber: Pathologische Histologie der Mundhöhle. S. Hirzel, Leipzig 1926.

21. Stöhr: Lehrbuch der Histologie und der mikroskopischen Anatomie des Menschen. 20. Aufl. Fischer, Jena 1924.

22. Stöhr und Risak: Zur Klinik und Anatomie der Parotisgeschwülste. Archiv f. klin. Chirurgie. Bd. 143; 1926.

23. Tomasi, C.: Über die Entstehung des Friedreich'schen Schlauchsarkoms. Virchows Archiv Bd. 31; 1864.

24. Heineke, H.: Die Geschwüste der Speicheldrüsen. Ergebnisse der Chirurgie und Orthopädie. Bd. 6; 1913.

Lebenslauf.

Ich wurde am 26. November 1905 zu Raindorf (Bez. Amt Fürth i. B.) als Sohn des Fabrikverwalters Hans Unbehauen und seiner Ehefrau Anna, geb. Hartmann, geboren. Nach $4^1/_2$ Jahren Volkschulbesuch trat ich 1917 in das hum. Gymnasium zu Fürth i. B. ein. Im März 1926 bestand ich dort die Reifeprüfung und bezog dann im Mai 1926 die Universität Erlangen als stud. med. dent. Im Sommer 1928 bestand ich die zahnärztl. Vorprüfung. Das zahnärztliche Staatsexamen legte ich im März und April dieses Jahres ab.

Erlangen, den 19. Juni 30.

Robert Unbehauen.